MedikCase

Система самостоятельной подготовки к аккредитации

ТОЛЬКО ДЛЯ ЛИЧНОГО ИСПОЛЬЗОВАНИЯ

Инфекционные болезни

Высшее образование | DOCX · PDF | Задач: 1 | Вопросов: 12

Сформировано: 21.11.2026, 08:34 МСК

ВАЖНАЯ ИНФОРМАЦИЯ ПЕРЕД НАЧАЛОМ

1

Материалы предназначены для одного покупателя

Используйте файлы только для личной подготовки. Не передавайте их третьим лицам, не публикуйте, не размещайте в открытом доступе и не перепродавайте полностью или частично.

2

Источник материалов - ФМЗА

Вопросы и ситуационные задачи получены только из опубликованных материалов Методического центра аккредитации специалистов.

Официальный сайт fmza.ru ›

3

Ответы можно проверить самостоятельно

Используйте комплект при прохождении репетиционного экзамена и убедитесь, что выбранные ответы совпадают с результатом официальной системы.

Открыть репетиционный экзамен ›

4

Состав материалов может обновляться

ФМЗА может изменять формулировки, порядок и состав заданий. Перед подготовкой используйте актуальную версию комплекта и сверяйтесь с официальным источником.

Важно: MedikCase систематизирует материалы ФМЗА для самостоятельной подготовки, не изменяя смысл вопросов и ответов. Актуальность комплекта можно проверить в официальном репетиционном экзамене.

Сайт, обновления и поддержка

- **medikcase.ru**
- Telegram: @medikcase
- **support@medikcase.ru**

Сайт

Telegram

Ситуационная задача 0002

12 вопросов · Инфекционные болезни · Высшее образование

1. УСЛОВИЕ СИТУАЦИОННОЙ ЗАДАЧИ

1.1. Ситуация

Больной Э. 33 лет направлен на стационарное лечение в инфекционную больницу врачом-терапевтом участковым с диагнозом направления: Грипп. Пневмония?

1.2. Жалобы

На умеренную общую слабость, головную боль, изнуряющий малопродуктивный кашель.

1.3. Анамнез заболевания

- Заболевание началось постепенно, когда неделю назад (10 февраля) отметил повышение температуры тела до 37,6ºС, недомогание, слабость, сухость и першение в горле.
- На 4-5 день появилась головная боль в лобно-височной области, заложенность носа, редкий сухой, непродуктивный кашель, лихорадка повысилась до 39ºС.
- В последующие дни температура тела оставалась повышенной, интенсивность кашля наросла с отделением небольшого количества вязкой слизистой мокроты. Пациент самостоятельно принимал амоксиклав, жаропонижающие, отхаркивающие и антигистаминные средства (парацетамол, АЦЦ, супрастин) – без выраженного эффекта.
- В связи с длительностью заболевания пациент обратился за медицинской помощью.

1.4. Анамнез жизни

- Работает в офисе компании «Стройбалт».
- Проживает в отдельной квартире с женой и детьми 3-х и 5-и лет.
- Перенесенные заболевания: ветряная оспа в детстве, простудные заболевания – 2-3 раза в год, три года назад перенес инфекционный мононуклеоз.
- Вредные привычки: курит около 15 лет (до пачки сигарет в сутки).
- Прививочный анамнез: от плановой вакцинации по медицинским показаниям не освобождался, АКДС в 18 лет (при призыве в ВС), привит от гриппа (в ноябре месяце).
- Аллергологический анамнез не отягощен.

1.5. Эпидемиологический анамнез

- На работе отмечает случаи ОРЗ среди коллег, около месяца назад дети перенесли ОРЗ.
- В течение последнего года за границу не выезжал.
- Туберкулез, вирусный гепатит, венерические заболевания отрицает, флюорография ОГК полгода назад (без патологии).
- Имеет контакт с животными (в квартире живет собака - немецкая овчарка). Контакт с птицами, грызунами отрицает.

1.6. Объективный статус

- Рост – 177 см, масса тела – 82 кг.
- Температура тела – 38,6°С. Сознание ясное, контактен.
- Конъюнктивы гиперемированы с инъекцией сосудов.
- Кожные покровы обычной окраски, влажные на ощупь, горячие.
- Слизистая оболочка ротоглотки умеренно гиперемирована, увеличены лимфатические фолликулы задней стенки глотки, миндалины не увеличены, налетов нет.
- Поднижнечелюстные лимфатические узлы увеличены, умеренно чувствительные при пальпации.
- Тоны сердца ясные, ритмичные. АД – 130/70 мм.рт. ст., ЧСС – 90 уд. в мин.
- В легких дыхание жесткое, обильные рассеянные сухие хрипы на высоте вдоха. После откашливания не выслушиваются. Голосовое дрожание одинаковое с обеих сторон, над легкими ясный легочный звук. ЧД – 16 в 1 мин.
- Язык влажный, чистый. Живот мягкий, не вздут, безболезненный при пальпации. Симптомов раздражения брюшины нет. Печень по Курлову 9×8×6см, по краю реберной дуги. Селезенка не пальпируется.
- Поколачивание по поясничной области безболезненное с обеих сторон. Периферических отеков нет. Моча желтая, дизурии нет. Стул 1-2 раза в день, светло-коричневый, полуоформленный, без патологических примесей.
- Очаговой и менингеальной симптоматики нет.
- Пульсоксиметрия - SpO_2 98%.

1. План обследования

Вопрос 1

Необходимым в данной ситуации инструментальным методом исследования является

1. спирография
2. УЗИ почек
3. УЗИ органов брюшной полости
4. **рентгенография органов грудной клетки**

Правильный ответ:
4 - рентгенография органов грудной клетки

ОБОСНОВАНИЕ

M. pneumoniae обладает тропностью к эпителиальным клеткам респираторного тракта.

Обычно патологический процесс ограничивается слизистой оболочкой верхних дыхательных путей и бронхов. В случае распространения процесса на терминальные отделы респираторного тракта развивается пневмония, нередко интерстициальная (утолщение межальвеолярных перегородок, инфильтрация легочного интерстиция лимфоцитами, гистиоцитами, плазматическими клетками, моноцитами, нейтрофилами, поражение альвеолярного эпителия).

Инфекционные болезни. Национальное руководство. Краткое издание / под ред. Н. Д. Ющука, Ю. Я. Венгерова. - Москва : ГЭОТАР-Медиа, 2022. - 848 с. : ил. - ISBN 978-5-9704-6519-6. (1)

3. Результаты инструментального метода обследования

3.1. Рентгенография органов грудной клетки

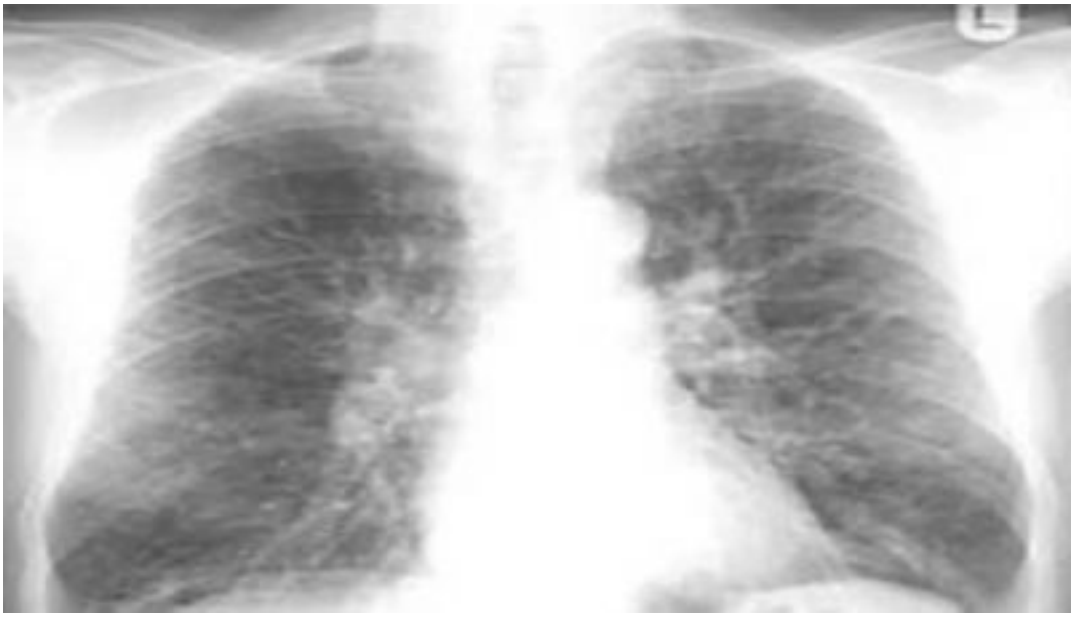

Рентгенография органов грудной клетки

На рентгенограмме органов грудной клетки в прямой проекции отмечается диффузное усиление легочного рисунка.

3.3. УЗИ почек

Заключение.

Правая почка: положение обычное, размеры 101*50 мм, толщина паренхимы 18 мм, кортико-медуллярная дифференцировка сохранена, полостная система не расширена.

Левая почка: положение обычное, размеры 103*52 мм, толщина паренхимы 18 мм, кортико-медуллярная дифференцировка сохранена, полостная система не расширена.

Вопрос 2

Необходимыми для постановки диагноза специфическими методами лабораторной диагностики являются

1. **иммуноферментный анализ (ИФА) с определением специфических антител к респираторным инфекциям**
2. иммуноферментный анализ (ИФА) крови на Эпштейн-Барр-инфекцию
3. иммуноферментный анализ (ИФА) крови на anti-Bordetella pertussis
4. диаскинтест
5. **ПЦР мазков из носоглотки**

Правильные ответы:
1 - иммуноферментный анализ (ИФА) с определением специфических антител к респираторным инфекциям
5 - ПЦР мазков из носоглотки

ОБОСНОВАНИЕ

Наиболее часто используют ИФА и/или РНИФ для обнаружения IgM, IgA-, IgG-антител. Диагностическое значение имеет нарастание титров IgA- и IgM-антител в 4 раза и более при исследовании в парных сыворотках. Учитывая тот факт, что исследование в парных сыворотках проводится с интервалом в 10-14 дней, данные результаты наиболее пригодны для ретроспективной диагностики. Высокие титры IgM-антител могут быть выявлены уже в ранние сроки болезни, однако у взрослых пациентов в случае повторного инфицирования микоплазмой может не происходить выработка IgM-антител, и реинфекция приводит к IgG-ответу.

Инфекционные болезни. Национальное руководство. Краткое издание / под ред. Н. Д. Ющука, Ю. Я. Венгерова. - Москва : ГЭОТАР-Медиа, 2022. - 848 с. : ил. - ISBN 978-5-9704-6519-6. (1)

Для диагностики _M. pneumoniae_-инфекции предпочтительно использовать несколько методов.

Определение генетического материала возбудителя методом ПЦР в различных модификациях и другими методами, основанными на амплификации нуклеиновых кислот, в настоящее время относится к наиболее распространенным ранним и специфическим методам диагностики микоплазменной инфекции. Одна из рекомендуемых схем диагностики _M. pneumoniae_-инфекции — определение ДНК возбудителя методом ПЦР в материале из носоглотки в комбинации с определением антител методом ИФА.

Инфекционные болезни. Национальное руководство. Краткое издание / под ред. Н. Д. Ющука, Ю. Я. Венгерова. - Москва : ГЭОТАР-Медиа, 2022. - 848 с. : ил. - ISBN 978-5-9704-6519-6. (1)

5. Результаты обследования

5.1. Иммуноферментный анализ (ИФА) с определением специфических антител к респираторным инфекциям

ИФА	Результат
AntiC. pneumoniae IgM	отрицательно
AntiC. pneumoniae IgG	отрицательно
AntiM. pneumoniae IgM	положительно
AntiM. pneumoniae IgG	отрицательно
AntiAdenovirus IgM	отрицательно
AntiAdenovirus IgG	отрицательно
AntiRSV IgM	отрицательно
AntiRSV IgG	отрицательно

5.2. ПЦР мазков из носоглотки

ПЦР	Результат
ДНК C. pneumoniae	отрицательно
ДНК M. pneumoniae	положительно
ДНК hAdv	отрицательно
РНК hRSv	отрицательно

5.5. Иммуноферментный анализ (ИФА) крови на anti-Bordetella pertussis

Отрицательный, титр: < 1:80.

2. Диагноз

Вопрос 3

Учитывая результаты лабораторно-инструментальных методов обследования можно думать о диагнозе

1. Респираторно-синцитиальная вирусная инфекция. Острый бронхит, среднетяжелое течение.
2. Хроническая активная ВЭБ-инфекция. Средней степени тяжести.
3. Острый пневмохламидиоз. Ринофарингобронхит, средней степени тяжести.
4. **Респираторный микоплазмоз. Острый бронхит, среднетяжелое течение.**

Правильный ответ:
4 - Респираторный микоплазмоз. Острый бронхит, среднетяжелое течение.

ОБОСНОВАНИЕ

При формулировке диагноза «Респираторный микоплазмоз» учитывают особенности клинического течения заболевания (клиническая форма, степень тяжести заболевания) и приводят его обоснование.

При наличии осложнений и сопутствующих заболеваний запись делается отдельной строкой:

- Осложнение
- Сопутствующее заболевание.

Клиническая диагностика инфекции _M. pneumoniae_ позволяет предположить ОРЗ или пневмонию, в ряде случаев и его возможную этиологию. Окончательная этиологическая диагностика возможна при использовании специфических лабораторных методов.

При обосновании диагноза следует указать эпидемиологические (февраль, контакт с больными сотрудниками и детьми ОРВИ, привит от гриппа, не выезжал из города, контакт с птицами отрицает), клинические признаки (подострое начало, субфебрильная температура тела, малопродуктивный, мучительный кашель; негнойный характер мокроты; скудные аускультативные данные; характер рентгенологических изменений (прикорневое усиление легочного рисунка), результаты специальных методов исследования (положительные титры anti-_M. pneumoniae_ IgM, обнаружение ПЦР ДНК _M. pneumoniae_), на основании которых подтверждается диагноз.

Для острого респираторного заболевания, вызванного _M. pneumoniae_, характерны легкое или среднетяжелое течение, сочетание катарально-респираторного синдрома, преимущественно в виде катарального фарингита или ринофарингита (реже с распространением процесса на трахею и бронхи) с маловыраженным синдромом интоксикации. При тяжелом течении болезни преобладает картина бронхита или трахеита.

Инфекционные болезни. Национальное руководство. Краткое издание / под ред. Н. Д. Ющука, Ю. Я. Венгерова. - Москва : ГЭОТАР-Медиа, 2022. - 848 с. : ил. - ISBN 978-5-9704-6519-6. (1)

7. Диагноз

7.1. Респираторный микоплазмоз. Острый бронхит, среднетяжелое течение.

7.4. Респираторно-синцитиальная вирусная инфекция. Острый бронхит, среднетяжелое течение.

Вопрос 4

Дифференциальную диагностику респираторного микоплазмоза проводят с

1. **РС-инфекцией**
2. инфекционным мононуклеозом
3. энтеровирусной инфекцией
4. тропической малярией

Правильный ответ:
1 - РС-инфекцией

ОБОСНОВАНИЕ

Патогномоничных клинических симптомов, позволяющих отличить ОРЗ микоплазменной этиологии от других ОРЗ, не выявлено.

Инфекционные болезни. Национальное руководство. Краткое издание / под ред. Н. Д. Ющука, Ю. Я. Венгерова. - Москва : ГЭОТАР-Медиа, 2022. - 848 с. : ил. - ISBN 978-5-9704-6519-6. (1)

Вопрос 5

Одним из наиболее частых внелегочных проявлений респираторного микоплазмоза является _____ синдром

1. **гастроинтестинальный**
2. геморрагический
3. менингеальный
4. желтушный

Правильный ответ:
1 - гастроинтестинальный

ОБОСНОВАНИЕ

Одни из наиболее частых внелегочных проявлений респираторного микоплазмоза – гастроинтестинальные симптомы (тошнота, рвота, диарея), описаны гепатит и панкреатит.

Инфекционные болезни. Национальное руководство. Краткое издание / под ред. Н. Д. Ющука, Ю. Я. Венгерова. - Москва : ГЭОТАР-Медиа, 2022. - 848 с. : ил. - ISBN 978-5-9704-6519-6. (1)

Вопрос 6

Наиболее частым осложнением острого бронхита, вызванного M. pneumoniae, является

1. менингит
2. буллезный мирингит
3. **пневмония**
4. бронхоэктатическая болезнь

Правильный ответ:
3 - пневмония

ОБОСНОВАНИЕ

Актуальна дифференциальная диагностика между ОРЗ и микоплазменной пневмонией. До 30–40% микоплазменных пневмоний в течение первой недели болезни расцениваются как ОРЗ или бронхит.

Инфекционные болезни. Национальное руководство. Краткое издание / под ред. Н. Д. Ющука, Ю. Я. Венгерова. - Москва : ГЭОТАР-Медиа, 2022. - 848 с. : ил. - ISBN 978-5-9704-6519-6. (1)

Вопрос 7

Развитие гемолитической анемии при микоплазменной инфекции возникает на

1. 5-7 день заболевания
2. 2-3 сутки болезни
3. 2-3 месяце от начала заболевания
4. **2-3 неделе болезни**

Правильный ответ:
4 - 2-3 неделе болезни

ОБОСНОВАНИЕ

Гемолитическая анемия возникает на 2-3 недели болезни, что совпадает с максимальным титром холодовых антител.

Инфекционные болезни. Национальное руководство. Краткое издание / под ред. Н. Д. Ющука, Ю. Я. Венгерова. - Москва : ГЭОТАР-Медиа, 2022. - 848 с. : ил. - ISBN 978-5-9704-6519-6. (1)

3. Лечение

Вопрос 8

Препаратами выбора при лечении микоплазменной инфекции являются

1. линкозамины
2. пролонгированные пенициллины
3. **макролиды**
4. цефалоспорины

Правильный ответ:
3 - макролиды

ОБОСНОВАНИЕ

Препараты выбора для лечения микоплазменной инфекции - макролиды.

Инфекционные болезни. Национальное руководство. Краткое издание / под ред. Н. Д. Ющука, Ю. Я. Венгерова. - Москва : ГЭОТАР-Медиа, 2022. - 848 с. : ил. - ISBN 978-5-9704-6519-6. (1)

Вопрос 9

Для этиотропной терапии рекомендуется назначение

1. метронидазола
2. ципрофлоксацина
3. цефтриаксона
4. **азитромицина**

Правильный ответ:
4 - азитромицина

ОБОСНОВАНИЕ

Предпочтение отдают макролидам с улучшенными фармакокинетическими свойствами (азитромицин, кларитромицин, рокситромицин, джозамицин). Альтернативные препараты — респираторные фторхинолоны (левофлоксацин, моксифлоксацин); возможно применение доксициклина.

Инфекционные болезни. Национальное руководство. Краткое издание / под ред. Н. Д. Ющука, Ю. Я. Венгерова. - Москва : ГЭОТАР-Медиа, 2022. - 848 с. : ил. - ISBN 978-5-9704-6519-6. (1)

Вопрос 10

Длительность антибактериальной терапии у данного пациента составляет

1. 21 день
2. 5-7 дней
3. 3 дня
4. **7-14 дней**

Правильный ответ:
4 - 7-14 дней

ОБОСНОВАНИЕ

Продолжительность терапии составляет 7-14 дней.

Инфекционные болезни. Национальное руководство. Краткое издание / под ред. Н. Д. Ющука, Ю. Я. Венгерова. - Москва : ГЭОТАР-Медиа, 2022. - 848 с. : ил. - ISBN 978-5-9704-6519-6. (1)

Вопрос 11

Рекомендуемые дозы этиотропной терапии при микоплазменной инфекции

1. метронидазол 0,5 г внутрь каждые 8 ч
2. цефтриаксон по 1,0 г внутривенно/внутримышечно 1-2 раза в сутки
3. амоксиклав 0,875 г внутрь каждые 12 ч
4. **азитромицин 0,25 г 1 раз в сутки (в 1-е сутки 0,5 г)**

Правильный ответ:
4 - азитромицин 0,25 г 1 раз в сутки (в 1-е сутки 0,5 г)

ОБОСНОВАНИЕ

Предпочтение отдают макролидам с улучшенными фармакокинетическими свойствами (азитромицин 0,25 г 1 раз в сут (в 1-е сутки 0,5 г)).

Инфекционные болезни. Национальное руководство. Краткое издание / под ред. Н. Д. Ющука, Ю. Я. Венгерова. - Москва : ГЭОТАР-Медиа, 2022. - 848 с. : ил. - ISBN 978-5-9704-6519-6. (1)

4. Вариатив

Вопрос 12

Инкубационный период при респираторном микоплазмозе длится

1. 5-9 дней
2. 3-6 недель
3. 1-3 суток
4. **1-4 недели**

Правильный ответ:
4 - 1-4 недели

ОБОСНОВАНИЕ

Инкубационный период при респираторном микоплазмозе длится 1-4 недели, в среднем 3 нед.

Инфекционные болезни. Национальное руководство. Краткое издание / под ред. Н. Д. Ющука, Ю. Я. Венгерова. - Москва : ГЭОТАР-Медиа, 2022. - 848 с. : ил. - ISBN 978-5-9704-6519-6. (1)